Enteroscopia total intraoperatoria urgente con colonoscopio en hemorragia digestiva baja grave mediante doble enterotomía

Urgent intraoperative total enteroscopy with colonoscopy by means of a double enterotomy in a severe lower digestive tract haemorrhage

La hemorragia digestiva baja grave con inestabilidad hemodinámica representa un reto para todos los equipos de guardia y, sobre todo, cuando la gravedad del cuadro no permite la demora para realizar técnicas diagnósticas. Mientras la gastroduodenoscopia y la colonoscopia previas a la arteriografía, la gammagrafía o la angiotomografía computarizada (angio-TC) son consideradas como herramientas diagnósticas habituales, la cápsula endoscópica ofrece nuevas posibilidades a los pacientes con hemorragia digestiva estable en aquellos casos en que su causa sea de difícil localización[1–4]. La enteroscopia total intraoperatoria (ETI) se considera un método eficaz desde el punto de vista diagnóstico y terapéutico en pacientes con hemorragias digestivas graves sin diagnóstico causal cuando otras técnicas diagnósticas son ineficaces o no están disponibles[5–7].

Presentamos 3 casos de hemorragia grave con origen en el intestino delgado, con grave repercusión hemodinámica y requerimientos transfusionales. Tras los métodos diagnósticos estándares y dado que presentaban *shock* hipovolémico, se hizo una laparotomía urgente y una ETI con un colonoscopio. En los 3 pacientes, tras la laparotomía, se realizaron 2 enterotomías: una en yeyuno medio y otra en íleon medio, y se exploró todo el intestino delgado con ayuda del cirujano, sin que hubiese mortalidad asociada.

Caso 1. Varón de 60 años con miastenia gravis en tratamiento corticoideo que ingresa por peritonitis biliar, por lo que se le realiza una colecistectomía. En el sexto día postoperatorio, presenta rectorragia grave sin evidenciar causa con las técnicas habituales. Dada la inestabilidad del paciente, se realiza EIT, en la que se observan múltiples telangiectasias en el yeyuno distal y el íleon proximal, 3 seudopólipos (linfangiectasias) y una úlcera en el íleon distal (fig. 1) con signos de hemostasia y fibrina. Se realiza resección ileal con hemicolectomía derecha, que confirma el diagnóstico endoscópico de la úlcera.

Caso 2. Mujer de 15 años que ingresa por rectorragia masiva con *shock* hipovolémico. Requiere transfusión de 12 concentrados de hematíes y 9 unidades de plasma por coagulopatía en las primeras 12 h de ingreso. Tras realizarle gastroscopia y colonoscopia sin que se evidencie hemorragia en las zonas exploradas, se decide hacer una ETI intraoperatoria urgente. A través de la enterotomía yeyunal se ve una hemorragia activa en el yeyuno proximal que se controla inicialmente con *hemoclips* (fig. 2). En la segunda enterotomía se ven 2 angiomas en el íleon (confirmados por histología mediante resección parcial de intestino delgado). La lesión sangrante se reseca y su diagnóstico es malformación vascular submucosa que asemeja un calibre arterial persistente.

Caso 3. Mujer de 79 años anticoagulada por doble prótesis mitroaórtica. Ingresa por hemorragia digestiva con gastroscopia y colonoscopia normales. En la cápsula endoscópica realizada se evidencia hemorragia activa yeyunal sin que se vea la etiología. Se hace enteroscopia por pulsión mediante la exploración de las 3 primeras asas yeyunales, donde se ve sangre fresca que provenía de tramos más distales. Cinco días después presenta rectorragia grave con inestabilidad hemodinámica, por lo que se hace enteroscopia urgente sin que se evidencie hemorragia activa, aunque sí sangre fresca en el

Figura 1 – Úlcera de íleon con fibrina (flecha).

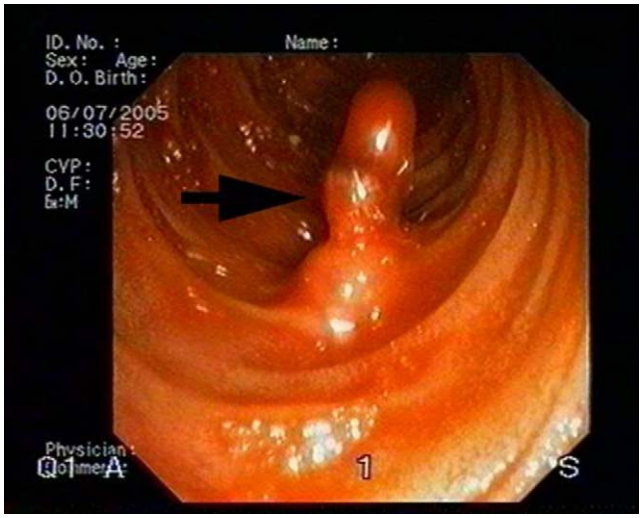

Figura 2 – Seudopólipo yeyunal con hemorragia activa.

yeyuno. En el íleon se ve una angiodisplasia de 2 mm sin mayor trascendencia clínica y que se fulgura con argón. Dada su enfermedad de base y la ausencia de hemorragia activa, se decide no realizar ninguna resección intestinal.

La hemorragia digestiva de intestino delgado es rara y representa del 2 al 10% de todas las hemorragias digestivas[1]. Las causas más frecuentes de hemorragia enteral[1,2] son malformaciones vasculares (adultos y ancianos), tumores (incluidos los linfomas), úlceras (por antiinflamatorios no esteroideos, enfermedad de Crohn y enteritis), divertículos de Meckel (niños y adultos), divertículos de yeyuno e íleon, fístula aortoentérica, hemobilia y hemorragia pancreática. Tras realizar una gastroscopia y una colonoscopia sin que éstas aporten el diagnóstico, se plantean 2 preguntas: ¿cuál es la causa? y ¿cómo podemos llegar a su diagnóstico y a su tratamiento?[1–7]. Para el diagnóstico de la hemorragia de intestino delgado se disponen de distintos métodos: arteriografía abdominal,

angio-TC, gammagrafía con hematíes marcados, enteroscopia de pulsión o enteroscopia de doble balón, cápsula endoscópica y laparoscopia-laparotomía con asistencia concomitante de la endoscopia.

En los hospitales de segundo nivel, como el nuestro, faltan algunas técnicas (arteriografía abdominal y gammagrafía) y, si sumamos la distancia que nos separa del hospital de referencia más cercano (unos 100 km), se hace necesario que en situaciones extremas se actúe de forma más invasiva y eficaz. La ETI mediante la introducción del endoscopio a través de una o más enterotomías tiene un alto rendimiento y consigue identificar las lesiones en el 70 al 100% de los pacientes. Su elevada morbilidad limita su utilización (hematoma de la pared intestinal, hemorragia mesentérica, íleo prolongado, isquemia intestinal y perforación), por lo que este procedimiento se reserva como última opción en pacientes con hemorragia persistente y elevados requerimientos transfusionales, en los que no se ha podido establecer el diagnóstico por otros medios[5–9]. La indicación es la hemorragia intestinal aguda grave de origen no filiado, bien cuando fracasan otras técnicas diagnósticas o bien cuando las circunstancias del enfermo no permiten realizarlas[5–9]. Esta técnica es muy eficaz, pero en un porcentaje escaso no es posible encontrar la hemorragia, sobre todo cuando la causa de la hemorragia es vascular y de pequeño tamaño. Aun así, se considera como la exploración de referencia que permite una localización exacta de las lesiones y la realización de una cirugía lo más económica posible[8,9].

En nuestros casos se han diagnosticado 2 de los 3 pacientes mediante la enteroscopia intraoperatoria con colonoscopio y ha permitido explorar el 100% del intestino delgado. En el otro paciente, no se vio ninguna lesión, por lo que no se hizo ningún tratamiento. El hecho de localizar las lesiones en esos 2 casos permitió hacer una resección intestinal sin que hubiese morbimortalidad asociada. Un hecho reseñable es la ausencia de infecciones posquirúrgicas tras la enteroscopia.

En resumen, la ETI resulta una técnica eficaz para el diagnóstico de hemorragia digestiva grave de etiología no filiada, ya que permite tratamientos quirúrgicos más localizados y eficaces cuando no se pueden realizar otras técnicas diagnósticas o cuando la situación del enfermo no permite demora.

BIBLIOGRAFÍA

1. Manning-Dimmitt LL, Dimmitt SG, Wilson GR. Diagnosis of gastrointestinal bleeding in adults. Am Fam Physician. 2005; 71:1339–46.
2. Saperas E. Lower gastrointestinal bleeding: The great unknown. Gastroenterol Hepatol. 2007;30:93–100.
3. Farrell JJ, Friedman LS. Review article: The management of lower gastrointestinal bleeding. Aliment Pharmacol Ther. 2005;21:1281–98.
4. Brackman MR, Gushchin VV, Smith L, Demory M, Kirkpatrick JR, Stahl T. Acute lower gastroenteric retrospective analysis (the ALGEBRA study): An analysis of the triage, management and outcomes of patients with acute lower gastrointestinal bleeding. Am Surg. 2003;69:145–9.
5. Mathus-Vliegen EM, Tytgat GN. Intraoperative endoscopy: Technique, indications, and results. Gastrointest Endosc. 1986; 32:381–4.
6. Mihara Y, Kubota K, Nagata H, Takagi K, Horie T, Oda N, et al. Total intraoperative enteroscopy using a colonoscope for detecting the bleeding point. Hepatogastroenterology. 2004;51:1401–3.
7. Whelan RL, Buls JG, Goldberg SM, Rothenberger DA. Intraoperative endoscopy. University of Minnesota experience. Am Surg. 1989;55:281–6.
8. Zaman A, Sheppard B, Katon RM. Total peroral intraoperative enteroscopy for obscure GI bleeding using a dedicated push enteroscope: Diagnostic yield and patient outcome. Gastrointest Endosc. 1999;50:506–10.
9. Douard R, Wind P, Panis Y, Marteau P, Bouhnik Y, Cellier C, et al. Intraoperative enteroscopy for diagnosis and management of unexplained gastrointestinal bleeding. Am J Surg. 2000;180: 181–4.

Francisco Pérez Roldán[a,*], Pedro González Carro[a], María Concepción Villafáñez García[b], Joaquín Picazo Yeste[c] y Alfredo Lucendo Villarín[a]

[a]*Sección de Aparato Digestivo, Complejo Hospitalario La Mancha-Centro, Hospital General La Mancha-Centro, Alcázar de San Juan, Ciudad Real, España*
[b]*Servicio de Urgencias, Complejo Hospitalario La Mancha-Centro, Hospital General La Mancha-Centro, Alcázar de San Juan, Ciudad Real, España*
[c]*Servicio de Cirugía General, Complejo Hospitalario La Mancha-Centro, Hospital General La Mancha-Centro, Alcázar de San Juan, Ciudad Real, España*

**Autor para correspondencia.*
Correo electrónico: perezrold@teleline.es (F. Pérez Roldán).

doi:10.1016/j.ciresp.2009.03.022