Otras esofagitis. Etiología infecciosa y tóxica/cáustica. Esofagitis eosinofílica

M. Sánchez Cazalilla y A.J. Lucendo

Sección de Aparato Digestivo. Hospital General de Tomelloso. Tomelloso. Ciudad Real. España.

Palabras Clave:

- Esofagitis
- Esofagitis infecciosa
- Candidiasis
- Inmunodepresión
- Disfagia
- Esofagitis eosinofílica

Resumen

La disfagia es un síntoma común a diversos procesos inflamatorios del esófago. En las etiologías infecciosas suele acompañarse de odinofagia, presenta un curso continuo y predominan en pacientes inmunodeprimidos, principalmente debido a una infección por el VIH o por tratamientos inmunosupresores o quimioterapia. La candidiasis esofágica es además la infección más frecuente en inmunocompetentes. Su diagnóstico precisa de endoscopia y biopsias, siendo estas últimas imprescindibles para la caracterización de otras esofagitis víricas, como las producidas por virus herpes simple, citomegalovirus y virus de la varicela-zoster, que requieren tratamientos específicos. La esofagitis eosinofílica es la segunda causa de esofagitis crónica. Es de origen inmunológico y afecta, sobre todo, a varones entre la infancia y la quinta década de la vida. Cursa con disfagia crónica o intermitente e impactaciones alimentarias. Su diagnóstico requiere de toma de biopsias, tras lo que se pueden plantear tratamientos basados en la evitación de alergenos alimentarios, esteroides tópicos o dilataciones en caso de estenosis.

Keywords:

- Oesophagitis
- Infectious oesofagitis
- Candidiasis
- Immunosupresion
- Dysphagia
- Eosinophilic oesophagitis

Abstract

Other esophagitis. Infectious and toxic/caustic aetiology. Eosinophilic esophagitis

Dysphagia is a symptom common to many inflammatory processes affecting the oesophagus. Infectious aetiologies are often accompanied by odinophagia, symptoms have a continuous course and presents predominantly in immunosuppressed patients, mainly due to HIV infection, immunosuppressive therapy or chemotherapy. Oesophageal candidiasis is the most common infection in immunocompetent as well. Its diagnosis requires endoscopy and biopsies, the later being essential for the characterization of other viral esophagitis, such as those caused by herpes simplex virus, cytomegalovirus and varicella-zoster virus, which require specific treatments. Eosinophilic esophagitis constitutes the 2nd cause of chronic esophagitis, is immunologically mediated and predominantly affects males between childhood and the 5th decade of life. It presents with chronic or intermittent dysphagia and food impaction. Endoscopic features are diverse, but the diagnosis requires biopsies, after which the treatment may be based on avoidance of food allergens, topical steroids or oesophageal endoscopic dilation in case of strictures.

Esofagitis infecciosa

La esofagitis infecciosa afecta sobre todo a pacientes inmunodeprimidos, un grupo en aumento debido al avance en los tratamientos de las enfermedades neoplásicas y autoinmunes y al incremento en los trasplantes de órganos y de células progenitoras hematopoyéticas. Por tanto, van a presentarse fundamentalmente en pacientes sometidos a tratamiento quimioterápico o inmunosupresor, aquellos con neoplasias, especialmente hematológicas, y en pacientes con infección

por el virus de la inmunodeficiencia humana (VIH), si bien en los últimos años se ha documentado un importante descenso de los casos diagnosticados en este grupo, gracias a la terapia antirretroviral de gran actividad (TARGA)[1,2].

Los pacientes inmunocompetentes también pueden presentar infecciones esofágicas, aunque en menor grado, habiéndose descrito algunos factores predisponentes, sobre todo en la esofagitis por *Candida*, tales como la presencia de alteraciones esofágicas que favorezcan una estasis del alimento, como la acalasia o la esclerodermia, el uso de corticoides inhalados, la diabetes mellitus, la edad avanzada, el alcoholismo, la insuficiencia renal y la desnutrición. También pueden afectar a pacientes que no presentan ninguno de estos factores, debiendo descartarse algún trastorno inmunológico subyacente incluyendo la infección por el VIH.

El diagnóstico se realiza mediante una endoscopia digestiva alta que permite visualizar directamente las lesiones, en algunos casos muy sugestivas o características, y la toma de muestras para su estudio histológico y/o cultivo, lo cual establece el diagnóstico definitivo. Los estudios radiológicos baritados del esófago pueden ofrecer datos compatibles pero son menos sensibles.

Las causas más frecuentes de esofagitis infecciosa son *Candida*, virus del herpes simple y citomegalovirus (CMV), y en caso de pacientes inmunodeprimidos es frecuente encontrar coinfecciones por más de un agente causal.

Esofagitis por *Candida*

Las infecciones esofágicas por *Candida albicans* son las más frecuentes tanto en los pacientes inmunodeprimidos como en los inmunocompetentes, asociándose a menudo a algún factor predisponerte entre estos últimos. *C. albicans* puede encontrarse en el esófago como comensal, habiéndose descrito una prevalencia de colonización en adultos sanos del 20%. Con menor frecuencia otras especies de *Candida* también pueden producir esofagitis como *C. tropicalis*, *C. glabrata*, *C. parapsilosis*, *C. guillermondii* y *C. krusei*.

Clínicamente casi siempre se manifiesta como odinofagia que suele localizarse a nivel retroesternal. A menudo coincide con la afectación de la orofaringe, aunque la ausencia de dicha afectación no excluye el diagnóstico de esofagitis candidiásica.

La esofagitis candidiásica suele presentar un aspecto endoscópico típico con las características placas o pseudomembranas blanquecinas adheridas a la mucosa esofágica, confirmándose el diagnóstico con el examen histológico mediante el cepillado de las lesiones para citología o biopsia, en las que se observa la invasión de la mucosa por la levadura.

En cuanto al tratamiento, se recomienda el empleo de antifúngicos sistémicos, no aconsejándose los fármacos de acción local. Es de elección el fluconazol en dosis de 200-400 mg/día durante 14-21 días. En casos de resistencia se recomienda el uso de voriconazol, posaconazol, equinocandinas (anidulafungina, caspofungina o micafungina) o anfotericina B, también efectivo pero con mayor toxicidad. Cuando no se puede emplear la vía oral es posible utilizar fluconazol por vía intravenosa o bien una equinocandina o anfotericina B[3].

Esofagitis por herpes simple

Al igual que *Candida*, el virus del herpes simple (VHS) presenta tropismo por el epitelio poliestratificado esofágico, aunque no forma parte de la flora local. Ambos tipos de VHS (VHS-1 y VHS-2) pueden producir esofagitis, siendo más frecuente el VHS-1. Suele afectar a pacientes inmunodeprimidos, fundamentalmente a trasplantados, siendo menos frecuente en los pacientes con infección por el VIH. La esofagitis por el VHS también se ha descrito en personas sanas, sobre todo en varones jóvenes[4], pudiendo presentarse a cualquier edad.

La afectación esofágica se puede producir tanto en la primoinfección como en las reactivaciones posteriores, habiéndose descrito con mayor frecuencia la primera situación entre los pacientes inmunocompetentes[4]. Además, se ha descrito como posible factor favorecedor de la infección esofágica por VHS la pérdida de integridad de la mucosa esofágica, ya sea por yatrogenia o por otras causas como la esofagitis por reflujo.

Los síntomas característicos son odinofagia, fiebre y dolor retroesternal, con un comienzo generalmente agudo. También puede existir disfagia y pirosis, así como herpes labial o afectación orofaríngea por VHS coexistente. La enfermedad suele tener un curso autolimitado en los pacientes inmunocompetentes, con resolución completa en una o dos semanas. En los inmunodeprimidos suele tener un comportamiento más agresivo, con mayor frecuencia de complicaciones, entre las que se han descrito hemorragia, estenosis, perforación esofágica y formación de fístulas traqueoesofágicas.

El diagnóstico se realiza mediante endoscopia. Las lesiones suelen aparecer en el esófago medio y distal, pudiendo afectarse la totalidad de este e incluso el estómago[5]. El aspecto de las lesiones depende del estadio evolutivo, observándose inicialmente múltiples vesículas de 1-3 mm que van confluyendo y formando úlceras generalmente superficiales, bien delimitadas y con bordes sobreelevados. En ocasiones pueden aparecer exudados o erosiones esofágicas difusas. Las muestras deben tomarse del borde de las úlceras, ya sea mediante biopsia o cepillado, pues es donde se hacen más evidentes los cambios celulares típicos inducidos por el virus (células gigantes multinucleadas, degeneración balonizante, cromatina marginal e inclusiones intranucleares eosinofílicas tipo Cowdry A). Debe realizarse además un cultivo viral a partir de las muestras esofágicas para confirmar el diagnóstico. Las técnicas inmunohistoquímicas (IHQ) o la detección mediante reacción en cadena de la polimerasa (PCR) del ADN viral también ayudan en el diagnóstico.

El tratamiento de la esofagitis por el VHS va a depender del estado inmunológico del paciente. En los inmunodeprimidos se requieren tratamientos más prolongados respecto a otras infecciones por el VHS menos invasivas. En los pacientes que puedan tomar medicación oral suele utilizarse aciclovir (400 mg 5 veces al día durante 14-21 días), siendo efectivo y con escasos efectos adversos. También pueden emplearse famciclovir o valaciclovir, aunque existe menos experiencia de estos fármacos en el contexto de la esofagitis.

En los pacientes inmunocompetentes suele producirse una resolución espontánea del cuadro en 1 o 2 semanas. En estos casos, el beneficio del tratamiento no está demostrado, aunque, con carácter general, el tratamiento antiviral precoz ha mostrado ser beneficioso en casos de herpes oral y genital en cuanto a una mayor rapidez en la resolución de las lesiones. En general se recomienda tratamiento con aciclovir oral (200 mg 5 veces al día o 400 mg cada 8 horas durante 7-10 días), si bien se desconoce si el diagnóstico se puede realizar con la suficiente precocidad como para que el tratamiento aporte algún beneficio. En casos de odinofagia intensa o disfagia se emplea aciclovir intravenoso, pasándose a la vía oral una vez que el paciente pueda deglutir. En casos de resistencia a aciclovir, más frecuentes en pacientes inmunodeprimidos, suele existir una resistencia cruzada frente a antivirales de la misma clase, por lo que se emplean otros como foscarnet.

Esofagitis por citomegalovirus

La infección por citomegalovirus (CMV) puede generar cuadros muy diversos que van a depender fundamentalmente del estado inmunológico de los pacientes. En el caso de los inmunodeprimidos, especialmente los receptores de órganos trasplantados y los infectados por el VIH, van a destacar por su potencial morbimortalidad, mientras que en los inmunocompetentes suelen cursar de forma asintomática o bien manifestarse como un síndrome mononucleósico, aunque en ocasiones la infección primaria puede producir complicaciones graves a nivel de diversos órganos. La enfermedad sintomática secundaria a reactivación suele producirse en el contexto de la inmunosupresión[5].

La afectación esofágica por CMV ocurre sobre todo en pacientes inmunodeprimidos, siendo en el caso de los infectados por el VIH la segunda causa más frecuente de esofagitis infecciosa. En los inmunocompetentes es poco frecuente, habiendo muy pocos casos publicados, en ocasiones tras haber recibido tratamiento con corticoides, aunque en otros casos los pacientes no presentaban ningún factor de riesgo.

Los síntomas son similares a los de la esofagitis por *Candida* o por VHS, habiéndose descrito su instauración más gradual. El aspecto endoscópico se caracteriza por la presencia de úlceras solitarias o múltiples que tienden a ser lineales, en ocasiones grandes y más profundas que las producidas por VHS, generalmente a nivel del esófago medio o distal. También se han descrito casos de esofagitis erosiva, necrosis esofágica aguda y procesos inflamatorios de aspecto tumoral. El diagnóstico se realiza a partir de las biopsias tomadas preferentemente del fondo de las úlceras, ya que el CMV no suele infectar las células epiteliales sino a los fibroblastos de la submucosa y a las células endoteliales. Los efectos citopáticos consisten en inclusiones intranucleares eosinofílicas rodeadas por un halo y múltiples pequeñas inclusiones intracitoplásmicas de aspecto granular. El estudio histológico, los métodos IHQ y las técnicas de PCR son métodos fiables para establecer el diagnóstico[6].

Existen varios fármacos disponibles para el tratamiento de la infección por CMV, tales como ganciclovir, valganciclovir y foscarnet. Aunque hay poca experiencia de uso en los pacientes inmunocompetentes, se han publicado algunos casos de infecciones graves por CMV con buena respuesta al tratamiento en estos pacientes.

Otras esofagitis infecciosas

Aunque poco frecuente, el virus de la varicela zoster (VVZ) puede producir esofagitis, más común en pacientes inmunodeprimidos, pudiendo causar lesiones vesiculosas, ulceraciones e incluso esofagitis necrosante. El virus de Epstein-Barr (VEB) también es una rara causa de esofagitis, con formación de úlceras esofágicas generalmente pequeñas y de distribución lineal a nivel del esófago medio. En ambos casos se suelen utilizar técnicas de IHQ para el diagnóstico y aciclovir como tratamiento de elección[3]. El virus del papiloma humano (VPH) puede infectar el epitelio escamoso esofágico y producir una variedad de lesiones (máculas, placas, nódulos o lesiones excrecentes) que suelen ser asintomáticas y no precisar tratamiento, aunque en ocasiones se puede recurrir a la extirpación endoscópica de las lesiones extensas. El diagnóstico se realiza mediante el estudio histológico o técnicas IHQ.

La esofagitis tuberculosa es rara y suele deberse a una extensión desde un foco pulmonar o ganglionar, aunque también puede producirse a partir de una enfermedad laríngea o faríngea, vertebral o en la tuberculosis miliar. La afectación esofágica primaria es muy poco frecuente. La lesión endoscópica puede presentarse como úlceras con bordes sobreelevados, formaciones pseudotumorales que pueden ser confundidas con neoplasias o bien como formas estenóticas por fibrosis de la pared esofágica. También pueden observarse compresiones extrínsecas de la luz por adenopatías mediastínicas. Se han descrito complicaciones como fístulas traqueoesofágicas, broncoesofágicas, aortoesofágicas y hemorragias secundarias a las lesiones ulcerosas. Para el diagnóstico se deben realizar biopsias y aspirado de secreciones gástricas para el estudio histológico y microbiológico. Los fármacos antituberculosos se han mostrado efectivos en la afectación esofágica, debiendo mantenerlos al menos durante 9 meses, y se ha recomendado asociar corticoides para prevenir la estenosis esofágica cicatricial[7].

En los pacientes con infección por el VIH pueden aparecer úlceras esofágicas tanto en la infección aguda como en fases posteriores que suelen ser profundas y afectar al esófago medio e inferior, de causa desconocida aunque se ha demostrado la existencia de proteínas y de ARN del VIH en los macrófagos ubicados en la base de estas lesiones[8].

Las esofagitis bacterianas son raras y suelen ser secundarias a la extensión local a partir de la faringe. Los agentes etiológicos suelen ser cocos grampositivos y bacilos gramnegativos y se han descrito sobre todo en pacientes neutropénicos.

En los pacientes con infección avanzada por el VIH puede producirse una esofagitis por *M. avium*, *P. carinii*, *Cryptosporidium y Leishmania*[9]. Otras infecciones esofágicas muy poco frecuentes se pueden producir por *Treponema pallidum* (sífilis), infecciones fúngicas como la blastomicosis y la histoplasmosis, y otras causas poco frecuentes en nuestro medio

como la enfermedad de Chagas, que podría contemplarse en inmigrantes de zonas endémicas.

Esofagitis inducidas por fármacos

Las lesiones esofágicas producidas por fármacos pueden aparecer a cualquier edad, aunque son menos frecuentes en la población pediátrica, probablemente por la posología en suspensión de la mayoría de los medicamentos prescritos a los niños, y puede producirse con una amplia variedad de fármacos de uso común. Se estima una incidencia de 4 casos por cada 100.000 habitantes al año[10], aunque se considera una entidad infradiagnosticada, ya que en la mayoría de los casos los síntomas son pasajeros o bien por no considerarse esta posibilidad ante la clínica del paciente.

Los fármacos pueden producir daño esofágico de forma indirecta, por ejemplo mediante la inducción de reflujo gastroesofágico como los calcioantagonistas, favoreciendo las infecciones esofágicas como los inmunosupresores, o bien de forma directa a través de un efecto cáustico local sobre la mucosa esofágica, en el que nos centraremos a continuación, distinguiendo los siguientes fármacos:

1. Antibióticos, en particular doxiciclina, habiéndose descrito también casos con tetraciclina, clindamicina, rifampicina y penicilina, entre otros.

2. Antiinflamatorios no esteroideos (AINE): esencialmente todos, aunque el más frecuente es el ácido acetilsalicílico.

3. Antirretrovirales: zalcitabina, zidovudina, nelfinavir.

4. Bifosfonatos, sobre todo alendronato.

5. Quimioterápicos.

6. Otros como quinidina, cloruro potásico, sulfato ferroso, vitamina C, teofilina, alprenolol, complejos polivitamínicos, lansoprazol, acetato de ciproterona, etinilestradiol, etc.

Se estima que la lesión se produce por un contacto prolongado del contenido cáustico del fármaco con la mucosa esofágica. Las zonas lesionadas con mayor frecuencia son aquellas donde existe una estrechez o hipomotilidad fisiológica como las producidas por el arco aórtico, el bronquio principal izquierdo o la unión gastroesofágica. Aquellos pacientes con alteraciones de la motilidad esofágica o reducción de su calibre presentarán mayor riesgo. También van a influir factores relacionados con el fármaco, tales como el tamaño o la presencia de una superficie adherente (sobre todo cuando es gelatinosa) o hidrófila (como la celulosa o la goma guar), así como su modo de administración, sobre todo cuando se hace en decúbito y con poca cantidad de líquido.

Los síntomas pueden aparecer horas o días después de la toma del fármaco y típicamente consisten en odinofagia y dolor retroesternal, en ocasiones acentuado con la inspiración, pudiendo existir disfagia y pirosis. Ante unos síntomas sugestivos de esofagitis debemos interrogar a los pacientes, no sólo sobre la ingesta de fármacos, sino también sobre la forma de tomarlos y su presentación.

El diagnóstico puede establecerse ante la aparición de los síntomas típicos en el contexto de la toma inadecuada de un fármaco con potencial lesivo para la mucosa esofágica, no siendo precisa la realización de gastroscopia de rutina, salvo en casos de síntomas intensos o persistentes, predominio de la disfagia, sospecha de complicaciones y en pacientes inmunodeprimidos para descartar causas infecciosas. Las lesiones no son específicas y suelen consistir en una o más úlceras generalmente discretas y rodeadas de mucosa de aspecto normal, a menudo superficiales, pudiendo encontrarse, además, restos del fármaco responsable. La localización más frecuente es en la impronta aórtica y en el esófago distal en pacientes con dilatación de la aurícula izquierda. Las biopsias son inespecíficas, mostrando cambios inflamatorios, aunque ayudan a descartar otros procesos[11]. Otros hallazgos menos frecuentes son las estenosis y las lesiones pseudotumorales. Como complicaciones se han descrito la hemorragia y la perforación esofágica. El esofagograma con bario es una técnica menos sensible que la endoscopia, aunque puede ser de utilidad para excluir complicaciones u otros procesos, además puede identificar zonas de compromiso de la luz esofágica que en ocasiones predisponen a la repetición del proceso.

La mayoría de los casos son autolimitados y se resuelven de forma espontánea en varios días. Lo más importante es identificar el cuadro, para así suspender el fármaco responsable siempre que sea posible, o en su defecto administrarlo en una presentación líquida o bien adoptando una serie de recomendaciones como tomar el fármaco con abundante líquido, permaneciendo posteriormente en posición erguida durante al menos treinta minutos. Se han empleado inhibidores de la bomba de protones (IBP) y sucralfato, aunque no existe evidencia sobre la efectividad de estas medidas. Lo más importante es la prevención, advirtiendo a los pacientes sobre el modo de tomar los fármacos adecuadamente, favoreciendo las presentaciones líquidas en pacientes con factores de riesgo y en casos de comprimidos grandes comprobando si se pueden triturar o existe otra formulación.

Algunos ejemplos concretos serían los siguientes:

Antibióticos

Son responsables de aproximadamente la mitad de los casos de esofagitis medicamentosa documentados, y entre estos destaca el grupo de las tetraciclinas, especialmente doxiciclina[12]. Suele afectar a pacientes jóvenes y sin alteración esofágica de base, aunque a menudo se asocia a la ingesta inadecuada del fármaco. La afectación esofágica se ha relacionado con las propiedades ácidas del fármaco y la cubierta gelatinosa de las cápsulas. Las lesiones suelen consistir en erosiones o úlceras discretas y localizadas de curso benigno que se resuelven tras la suspensión del fármaco. Otros antibióticos implicados, aunque de forma infrecuente, son clindamicina y penicilina.

Antiinflamatorios no esteroideos

Son otro grupo destacado, aunque afectan a un porcentaje muy pequeño si consideramos a todos los consumidores de estos fármacos. La lesión esofágica se produce por sus cualidades ácidas y por afectar las propiedades protectoras de la mucosa, habiéndose asociado además un efecto favorecedor

del reflujo gastroesofágico. Las lesiones consisten en erosiones o úlceras, en algunos casos complicadas con hemorragia o perforación, siendo común la formación de estenosis.

Bifosfonatos

Especialmente alendronato, aunque la proporción de casos es muy baja, estimándose inferior al 1%, y la mayoría de los pacientes afectados tenía un trastorno esofágico de base o bien no tomó el medicamento de forma adecuada. Las lesiones descritas consisten en erosiones o úlceras junto con exudados y engrosamiento de la pared esofágica, pudiendo afectar segmentos esofágicos largos, y rara vez presentan complicaciones como hemorragia, estenosis y perforación esofágica. En ocasiones el estudio histológico de las lesiones muestra material cristalino polarizable en los exudados inflamatorios.

Cloruro potásico

Su toxicidad se debe a que puede dar lugar a una solución hiperosmolar en contacto con la mucosa esofágica. Las lesiones pueden ser graves, habiéndose descrito casos de estenosis, perforación y formación de fístulas. Los pacientes afectados suelen padecer trastornos asociados como cardiomegalia u otros factores de riesgo para la esofagitis por fármacos.

Sulfato ferroso

Las lesiones se producen por una quemadura química con formación de erosiones o úlceras de gravedad variable, habiéndose descrito casos de hemorragia, estenosis e incluso perforación. En el estudio anatomopatológico se puede apreciar la existencia de un material cristalino marrón o negruzco que recubre el epitelio dañado y que puede ser puesto de manifiesto mediante el uso de tinciones específicas para el hierro. Como en la mayoría de los casos, los pacientes afectados suelen ser ancianos con otros factores de riesgo para el desarrollo de una esofagitis farmacológica, habiéndose descrito también en casos de sobredosificación del fármaco[13].

Quinidina

Es otro fármaco que puede causar esofagitis grave, habiéndose descrito reacciones inflamatorias muy marcadas que pueden confundirse con neoplasias.

Esofagitis por cáusticos

Los cáusticos son sustancias con capacidad de lesionar los tejidos con los que contactan, produciendo lesiones similares a una quemadura. Según su pH se dividen en ácidos (pH < 7) o álcalis (pH > 7) y están presentes en productos de limpieza (detergentes, desinfectantes, blanqueadores), disolventes, pilas, algunos cosméticos, etc. La ingesta de cáusticos es más frecuente en los niños, sobre todo menores de 5 años, con un pico de incidencia alrededor de los 2 años de edad que es cuando logran autonomía para caminar, siendo accidental en la mayoría de los casos. En los adultos se produce con frecuencia de forma voluntaria con fines autolíticos, siendo más común en pacientes psiquiátricos, alcohólicos y ancianos.

La ingesta de cáusticos es poco frecuente y, en general, no implica necesariamente un mal pronóstico ni la existencia de lesiones. La mortalidad descrita en los países occidentales está en torno al 4%, habiendo disminuido en las últimas décadas, principalmente por la mejoría en la seguridad de los productos. Sin embargo, esta cifra aumenta considerablemente en casos de ingesta voluntaria, donde se ingieren volúmenes mayores, y con el uso de productos altamente corrosivos como el agua fuerte, pudiendo alcanzar en estos casos el 50%.

La diferencia principal entre ambos tipos de cáusticos es que *los álcalis producen una necrosis por licuefacción*, dando lugar a una rápida penetración tisular mediante una potente acción disolvente tisular, causando lesiones profundas e incluso perforación. *Los ácidos originan una necrosis coagulativa* que produce una escara protectora, provocando generalmente lesiones menos profundas. Suelen tener mal sabor, por lo que, salvo que la ingesta sea intencionada, suelen ser expulsados rápidamente, favoreciendo, no obstante, la lesión de las vías aéreas altas al estimular el vómito y la tos. Las soluciones alcalinas suelen ser insípidas e inodoras y se pueden deglutir antes de provocar un reflejo protector, conllevando a la ingesta de mayores cantidades.

La ingesta de estas sustancias puede originar lesiones en el tracto digestivo superior, cuya extensión y gravedad va a depender de factores relacionados con el producto (tipo, concentración, cantidad ingerida, estado físico) y con el paciente (causa accidental o voluntaria, alteraciones motoras u orgánicas que prolonguen la exposición del cáustico, estado previo de la mucosa, etc.). Entre las sustancias alcalinas podemos encontrar: hidróxido de sodio (sosa cáustica), potasio (potasa cáustica), amonio, hipoclorito sódico (lejía), etc. Algunos ejemplos de ácidos son: clorhídrico (agua fuerte), sulfúrico, nítrico, etc. Existe una amplia variedad de estos productos en el mercado, con predominio de los alcalinos entre los de uso doméstico. Las lejías de uso casero suelen presentar concentraciones bajas y son el cáustico ingerido con mayor frecuencia en nuestro país[14]. Algunos cosméticos pueden tener componentes cáusticos, aunque no suelen causar daño esofágico y cuando lo hacen suele ser superficial. Los cáusticos industriales suelen presentar un mayor poder corrosivo debido a sus mayores concentraciones. Los materiales sólidos tienden a adherirse a la mucosa y pueden producir profundas lesiones a nivel de la cavidad oral o el esófago. Los que tienen una presentación granular o en polvo tienden a lesionar las vías respiratorias altas.

Los síntomas más frecuentes son odinofagia, disfagia y dolor retroesternal o epigástrico, pudiendo existir también sialorrea, vómitos, rechazo de la ingesta en los niños y datos de afectación de la vía aérea como estridor y disfonía. La presencia o ausencia de clínica puede no correlacionarse con la gravedad y extensión de las lesiones, así como la existencia

de lesiones orofaríngeas no predice la presencia de lesiones en el esófago y el estómago, aunque se ha descrito un mayor riesgo de lesiones en aquellos pacientes con uno o más signos o síntomas y en los que han presentado vómitos[14-16]. En los casos más graves encontraremos signos de shock, perforación o distrés respiratorio.

Las lesiones pueden consistir en inflamación, ulceración e incluso necrosis de extensión variable. Las lesiones profundas pueden complicarse con sangrado, perforación y, con menor frecuencia, formación de fístulas traqueoesofágicas. *El método de elección para valorar la presencia, extensión y severidad de las lesiones es la endoscopia oral*, con valor pronóstico añadido al correlacionarse el tipo de lesión con la aparición de complicaciones graves agudas y secuelas tardías como las estenosis esofágicas y gástricas. Esto además nos servirá para diferenciar si el paciente es susceptible de manejo ambulatorio o si existe necesidad de ingreso con mayor o menor intensidad en el tratamiento y vigilancia iniciales. Existe una clasificación de las lesiones encontradas durante la endoscopia ampliamente aceptada que es la siguiente: grado 0, ausencia de lesiones; grado 1, edema e hiperemia de la mucosa; grado 2, úlceras superficiales, exudados, restos hemáticos; grado 2B, úlceras profundas circunferenciales; grado 3, afectación de todo el espesor de la pared, con aparición de necrosis focal y grado 3B: necrosis extensa.

Los pacientes con grados 1 y 2A tienen un pronóstico excelente sin presentar morbilidad significativa ni riesgo de formación de estenosis. Los pacientes con grado 2B y 3A desarrollarán estenosis en más del 70% de los casos. La afectación perimetral conlleva un mayor riesgo de estenosis. Los pacientes con grado 3B tienen un alto riesgo de mortalidad, perforación, formación de fístulas, complicaciones sistémicas y estenosis, precisando una resección esofágica en muchos casos.

Los primeros días tras la ingestión del cáustico existe un mayor riesgo de perforación debido al proceso inflamatorio, pudiendo persistir la ulceración durante meses. Posteriormente se produce una intensa actividad fibroblástica que puede dar lugar a estenosis, generalmente en las primeras 4-8 semanas.

La endoscopia oral es un método seguro que permite una exploración completa en la mayoría de los casos tanto en adultos como en niños. Una vez valorado y estabilizado el paciente y excluidas las contraindicaciones para su realización (perforación, inestabilidad hemodinámica, insuficiencia respiratoria grave, afectación importante orofaríngea o laríngea), se recomienda su uso, aunque podría ser innecesaria en casos de pacientes asintomáticos con certeza de ingesta mínima de productos de menor potencial corrosivo como las lejías domésticas. En cuanto al momento de realizarla, la mayoría de los autores la recomiendan entre las primeras 12-24 horas, incluso hasta las 48 horas después de la ingesta, para así definir mejor la extensión de las lesiones.

Es importante evitar el vómito y se desaconseja su inducción, ya que podría conllevar un daño esofágico adicional, así como el uso de agentes neutralizantes o diluyentes, que a su vez pueden inducir el vómito y conllevar a un mayor número de complicaciones. El tratamiento con corticoides tampoco se recomienda, pues no ha demostrado beneficio en cuanto a la prevención del desarrollo de estenosis y podría enmascarar una perforación. El uso de antibióticos de forma profiláctica es controvertido, aunque se suele emplear en los casos graves. La cirugía está indicada en casos de perforación, y se recomienda la exploración quirúrgica en casos de alta sospecha clínica, aun cuando no se haya podido demostrar por técnicas de imagen[15]. La dilatación esofágica precoz para prevenir la formación de estenosis se asocia con un mayor riesgo de perforación. Otras modalidades de tratamiento en investigación son la colocación de endoprótesis esofágicas para tratar y prevenir la estenosis en pacientes con lesiones graves y el uso de agentes inhibidores de la proliferación de los fibroblastos como la mitomicina C tópica en pacientes sometidos a dilatación endoscópica, pues parece que podría disminuir el número de sesiones.

Se han hecho pocos progresos en cuanto a la prevención de las complicaciones tardías, entre las que destacan la estenosis esofágica y antropilórica y el incremento del riesgo de desarrollar carcinoma epidermoide esofágico. Este último se desarrolla a largo plazo, generalmente a partir de los 20 años de la ingestión, por lo que se recomienda una vigilancia endoscópica de estos pacientes cada 1-3 años, 15-20 años después del episodio agudo[15]. En cuanto a la estenosis, se recomienda realizar un estudio baritado tres semanas después de la ingesta a aquellos pacientes con lesiones significativas, así como su seguimiento clínico en cuanto a síntomas que sugieran esta complicación (disfagia, vómitos, pérdida ponderal). Las estenosis esofágicas suelen aparecer en los 2 primeros meses tras la ingestión, aunque en casos de lesiones severas pueden aparecer en la segunda o tercera semana, si bien pueden tardar hasta 1 año e incluso más. En comparación con otras causas, este tipo de estenosis suele precisar un mayor número de dilataciones endoscópicas para alcanzar y mantener una luz esofágica adecuada, y cuando esto no es posible se suele requerir una resección esofágica generalmente con interposición de colon. También se han descrito como secuelas tardías alteraciones en la motilidad esofágica y desarrollo de reflujo gastroesofágico.

Dado que en muchas ocasiones pueden ser prevenidas, es fundamental para ello insistir en la información a la población sobre los riesgos de estos productos, no dejarlos al alcance de los niños o ancianos, evitar cambiarlos de su recipiente original sin identificarlos adecuadamente y advertir sobre el manejo en caso de producirse la ingesta, evitando la inducción del vómito o la administración de grandes cantidades de líquidos.

Ingesta de pilas botón

Su incidencia ha aumentado en los últimos años, debido al mayor número de juguetes y dispositivos electrónicos, afectando, sobre todo, a niños menores de 6 años, con un pico de incidencia entre 1 y 2 años de edad. En la mayoría de los casos la pila ingerida atraviesa el tubo digestivo sin secuelas significativas. El factor más importante en cuanto a la aparición de complicaciones es que se produzca una impactación esofágica, siendo decisivo el tiempo de contacto de la pila con la mucosa esofágica[17], presentando más riesgo los niños menores de 5 años por su diámetro esofágico reducido y en

casos de ingestión de pilas de 20 milímetros o más. El daño tisular se produce por un triple mecanismo: compresión directa del cuerpo extraño, lesión por generación de corriente eléctrica y liberación de material alcalino concentrado. Pueden producirse quemaduras importantes a las 4 horas, siendo muy alto el riesgo de perforación pasadas 8 horas. La lesión a nivel gástrico o intestinal es rara.

La medida terapéutica principal es extraer la pila alojada en el esófago de forma inmediata, así como descartar complicaciones, fundamentalmente la perforación esofágica y la formación de una fístula traqueoesofágica. *Al igual que en otras lesiones por cáusticos, el uso de corticoides está desaconsejado y no existe evidencia de beneficio en cuanto a la administración de antibióticos*. Asimismo el seguimiento consiste en la vigilancia en cuanto a la aparición de estenosis esofágica y cáncer de esófago a largo plazo.

Esofagitis inducida por la radiación y la quimioterapia

El tratamiento con quimio o radioterapia afecta fundamentalmente a los tejidos con una división celular activa como el epitelio esofágico, causando atrofia de la mucosa y ulceración[18]. Dicha toxicidad puede llegar a limitar la dosis e incluso interrumpir estos tratamientos, afectando la eficacia de los mismos. El riesgo de esofagitis aumenta cuando se dan ambos tratamientos, ligeramente cuando se dan de forma secuencial pero considerablemente en la forma combinada[19,20]. También está aumentado en las formas intensivas de radioterapia fraccionada (dos sesiones diarias) y en los pacientes de edad avanzada.

Los agentes quimioterápicos tales como dactinomicina, bleomicina, citarabina, daunorrubicina, 5-fluorouracilo, metotrexato y vincristina, entre otros, pueden causar disfagia severa por mucositis a nivel de orofaringe y esófago, que suele ser autolimitada, aunque puede persistir semanas o meses después de finalizar el tratamiento[21].

La esofagitis por radiación puede ocurrir en el contexto de tratamientos de neoplasias de pulmón, cabeza y cuello o esófago, pudiendo ser aguda o tardía. La primera suele producirse en la segunda o tercera semana tras el inicio del tratamiento, y se debe a los efectos de la radiación inicialmente en la capa basal del epitelio esofágico con adelgazamiento y denudación del mismo, produciéndose mucositis y ulceración que raramente puede complicarse con hemorragia o perforación, y que se manifiesta como odinofagia, disfagia y dolor retroesternal. La resolución del cuadro suele ocurrir entre 4 y 6 semanas después de finalizar el tratamiento. La afectación esofágica tardía se debe a una inflamación crónica y fibrosis de la pared esofágica, manifestándose de 3 a 8 meses después de finalizar el tratamiento en forma de disfagia por estenosis o trastornos de la motilidad, ulceración crónica y más raramente formación de fístulas.

El tratamiento de la esofagitis aguda es sintomático, incluyendo analgésicos, procinéticos, antiácidos y modificaciones en la dieta (blanda o triturada, evitar alimentos muy fríos o calientes, así como picantes o ácidos, etc.). En casos severos puede ser precisa la nutrición parenteral o la colocación de una sonda de gastrostomía, incluso la interrupción del tratamiento. La estenosis esofágica sintomática suele tratarse mediante dilatación endoscópica. Se han investigado varios agentes preventivos en el manejo de la mucositis inducida por radio y quimioterapia, especialmente la *amifostina*, aunque ninguno ha demostrado ser eficaz.

Esofagitis eosinofílica

Concepto y epidemiología

La esofagitis eosinofílica (EoE) es una enfermedad crónica, mediada inmunológicamente y/o por exposición a antígenos, que se caracteriza clínicamente por síntomas de disfunción esofágica, e histológicamente por inflamación predominantemente eosinofílica, con presencia de 15 o más eosinófilos en al menos un campo de gran aumento (CGA) de 400x, restringida al esófago y excluidas otras causas de eosinofilia, especialmente aquella que responde a tratamiento con IBP[22].

Ampliamente reconocida en los últimos años, existen en la literatura descripciones desde la década de 1970; en los años 1980 la presencia de inflamación eosinofílica en el esófago fue erróneamente considerada signo histopatológico patognomónico de enfermedad por reflujo gastroesofágico (ERGE), pero las terapias basadas en el control de la exposición al ácido resultaron ineficaces, principalmente en niños. La resolución de la eosinofilia esofágica y los síntomas acompañantes con la alimentación exclusiva mediante dietas elementales (basadas en aminoácidos y carentes de capacidad antigénica) supuso la demostración de un mecanismo alérgico subyacente a la EoE[23], que comenzaba también a caracterizarse en adultos como un síndrome clinicopatológico propio[24]. La expansión del número de casos en los últimos años con casos procedentes de todos los continentes excepto de África ha situado a la EoE como la segunda causa de esofagitis crónica tras la ERGE.

La EoE predomina en países con mayor desarrollo socioeconómico: en los últimos 10 años la prevalencia de EoE en Australia se ha incrementado en 18 veces[25], y en Filadelfia (EE. UU) en 35 veces[26]. La prevalencia global de EoE en el conjunto de EE. UU. se ha estimado en 52 casos por cada 100.000 habitantes[27]. En todo caso, la epidemiología varía en función de la edad de los pacientes; así, en pacientes adultos la incidencia oscila entre 1,4 y 1,8 casos por cada 100.000 habitantes y año[28,29] con un incremento en los últimos años. Las cifras de prevalencia se han estimado en 23 casos por cada 100.000 habitantes. En el caso de los niños, las cifras comunicadas son sensiblemente superiores, alcanzando los 0,9 y 1,3 nuevos casos por cada 10.000 habitantes y año en EE. UU para el periodo 2000-2003[30], y una prevalencia de aproximadamente 40 casos por cada 100.000 habitantes[30]. Debemos señalar que estas cifras están influidas por el punto de corte en la densidad de eosinófilos que se considere para el diagnóstico de la enfermedad, y que ha variado en los últimos pocos años. Análisis retrospectivos de series de biopsias de entre 1982 y 1999 han mostrado que el 29% de los niños con diagnóstico de esofagitis presentaba al menos 15 eosinófilos/CGA, junto con otros hallazgos histopatológicos

que permitían un diagnóstico retrospectivo de la enfermedad. La incidencia de EoE se mantuvo relativamente estable durante ese periodo de tiempo, a pesar del incremento progresivo en el número de endoscopias realizadas a lo largo de esos años.

El aumento epidemiológico de la EoE y de las enfermedades de base inmunológica y alérgica, en general, en paralelo con un descenso en la incidencia de enfermedades infecciosas ha sido explicado mediante la hipótesis de la higiene: el control excesivo de la exposición a microorganismos durante la infancia determina variaciones en los patrones de la microflora intestinal, y una reducción en la exposición a helmintos, lo que conduce a un disbalance en el desarrollo del sistema inmune, con una predisposición a padecer trastornos alérgicos y enfermedades autoinmunes.

El incremento en el diagnóstico de EoE se ha producido en paralelo al del asma bronquial en áreas geográficas comunes, siendo la EoE más frecuente en áreas urbanizadas con mayor desarrollo socioeconómico en comparación con áreas rurales, con independencia de la raza del paciente. La exposición es, por tanto, un factor de riesgo tan importante como la predisposición genética para el desarrollo la EoE.

Fisiopatología

La EoE es considerada un trastorno mixto que comparte características de aquellos mediados por IgE (como el síndrome de alergia oral o las reacciones anafilácticas desencadenadas por alimentos) y de aquellos otros mediados exclusivamente por células (como las colitis inducidas por proteínas alimentarias o la enfermedad celíaca). Su origen parece surgir de la interrelación entre elementos del ambiente y factores genéticos individuales del paciente, que podrían además estar modulados por la exposición al ácido de la mucosa del esófago.

Aproximadamente el 75% de los pacientes con EoE asocian historia familiar o personal de atopia (asma bronquial, rinitis alérgica, dermatitis atópica, hipersensibilidad a fármacos, alimentos o inhalantes, eosinofilia sanguínea y niveles séricos elevados de IgE), lo que refuerza la idea de que la acumulación de eosinófilos en el esófago se debe a la exposición a antígenos de la dieta[31] o del ambiente[32]: además, diversas terapias útiles en otras enfermedades alérgicas, o las dietas carentes de alergenos producen respuestas clínicas e histológicas satisfactorias. Sin embargo, en una cierta proporción de pacientes no se demuestran sensibilizaciones antigénicas tras los estudios apropiados.

En el origen de la EoE se ha implicado una respuesta de tipo Th2[33], dirigida por linfocitos T *helper* CD4+ y mediada por citoquinas como IL-4, IL-5, IL-9, e IL-13, cuya expresión génica en la mucosa esofágica aparece incrementada. La EoE surgiría del efecto sinérgico de estas citoquinas. La función central de *IL-5* ha sido bien establecida en modelos murinos, pero el efecto limitado del anticuerpo monoclonal anti-IL-5 mepolizumab obliga a considerar otros factores. En particular, *IL-13* parece ser un regulador principal de las rutas moleculares que conducen a la EoE[34], potenciando además la transcripción génica de moléculas quimiotácticas activadoras de eosinófilos, como eotaxina-1/CCL11 y eotaxina-3/CCL26[34], a través del factor de transcripción nuclear STAT6[33] (que desempeña un papel central en la diferenciación de células Th2). Los *linfocitos Th2* son potentes activadores de la producción de anticuerpos por las células B, especialmente IgE, para la que se ha observado producción local y cambio de clase hacia IgE en la mucosa esofágica de estos pacientes[35].

De modo paralelo a lo observado en la inflamación eosinofílica de la vía aérea, la EoE se asocia a cambios estructurales subepiteliales conocidos como remodelación[36,37], que implican metaplasia de glándulas mucosas, hipertrofia de músculo liso, depósito subepitelial de colágeno (fibrosis) y angiogénesis. La remodelación podría asociarse con un deterioro de la función motora del esófago y explicar las estenosis que se asocian con frecuencia a esta enfermedad. En este proceso de fibrosis se han implicado citoquinas como el factor de crecimiento de fibroblastos-9 (FGF-9), el factor transformante de fibroblastos (TGF)-β, y CCL18, una quimiocina estimuladora de la proliferación de fibroblastos y el depósito de colágeno, cuya expresión se reduce tras el tratamiento con esteroides, si bien el efecto de estos sobre la fibrosis es limitado en caso de los adultos. No obstante, los síntomas esofágicos parecen depender en mayor medida de un trastorno motor que de la propia fibrosis del órgano. Las alteraciones manométricas en la EoE suelen afectar a los dos tercios inferiores del órgano, que están constituidos por músculo liso. La proteína mayor básica (MBP) del eosinófilo es un potente agonista del receptor de acetilcolina que gobierna la función de este músculo liso, determinando así trastornos motores reversibles tras la resolución del infiltrado eosinofílico[38].

La *alta asociación familiar de la EoE* (un 10%) ha permitido estudiar alteraciones en ciertos genes reguladores de la respuesta inmune, altamente conservadas entre diferentes pacientes[39], incluyendo los de eotaxina-3/CCL26, genes propios de mastocitos, del receptor de alta afinidad para IgE (FCεRI), genes que mantienen la función de barrera epitelial (filagrina, involucrina y desmogleina-1) o el gen de la linfopoyetina estromal tímica (TSLP). Polimorfismos en un único nucleótido (SNP) en los genes codificantes de eotaxina-3/CCL26 y de TGF-β podrían conferir susceptibilidad a la enfermedad. Otro SNP en el gen de la TSLP se ha relacionado con la afectación predominante de la EoE en el sexo masculino, pues su receptor está codificado en la región autosómica de los cromosomas sexuales.

Recientemente se ha especulado sobre la posible participación del RGE en la fisiopatología de la EoE, aunque la coexistencia de ambos procesos pueda ser considerada a la vez origen y consecuencia de la misma. En este sentido, la causa de la EoE parece multifactorial, determinada por la exposición a alergenos alimentarios o ambientales sobre el sistema inmunológico de la mucosa digestiva, modulado en algunos casos por la exposición al ácido en individuos genéticamente predispuestos.

Manifestaciones clínicas

La EoE ha sido descrita en pacientes de todas las edades, si bien más de la mitad de los casos se presentan en la infancia,

TABLA 1
Criterios diagnósticos para la esofagitis eosinofílica

	Adultos	Niños
Síntomas	Disfagia	Dolor abdominal
	Impactación de alimento	Pirosis
	Pirosis	Regurgitación
	Regurgitación	Náuseas/vómitos
	Dolor torácico	Disfagia
	Odinofagia	Fallo de medro
Histología	Biopsias esofágicas con ≥ 15 eosinófilos/CGA	
	Biopsias gástricas y duodenales normales	
	pH-metría de 24 horas sin RGE patológico, o bien las biopsias deben haber sido tomadas tras 6-8 semanas de tratamiento con inhibidores de la bomba de protones en dosis dobles	

CGA: campo de gran aumento (400x).

y en adultos durante la tercera y quinta década de la vida[40]. A diferencia de otras enfermedades inmunoalérgicas, la EoE afecta predominantemente a varones (más de tres cuartas partes). La gran mayoría de los casos ha sido descrita en sujetos de raza blanca, pudiendo ser menos frecuente en asiáticos y negros.

Las manifestaciones características de disfagia varían a lo largo de las diversas edades, probablemente en función de la capacidad de los pacientes para comunicar eficazmente sus síntomas; mientras que en los niños más pequeños predominan el rechazo al alimento, los vómitos o el dolor abdominal[30], a partir de la adolescencia la disfagia y las impactaciones de alimento son los síntomas que más frecuentemente conducen al diagnóstico[41]. La tabla 1 resume las manifestaciones clínicas asociadas a la EoE y los criterios diagnósticos de la misma.

Hallazgos endoscópicos

La poca expresividad e inespecificidad que, en general, muestran los hallazgos endoscópicos de la EoE puede haber motivado su tardía descripción por vez primera hace sólo unos 30 años. Alcanzar un diagnóstico de EoE requiere frecuentemente mantener un alto nivel de sospecha, realizar una exploración cuidadosa del esófago y tomar siempre biopsias, incluso cuando la apariencia de la mucosa sea normal.

Es común que muchos pacientes ya hayan sido explorados mediante endoscopia por síntomas similares antes de alcanzar el diagnóstico de EoE[41]. La endoscopia con toma de biopsias sigue siendo el único método fiable para diagnosticar la EoE, lo que refuerza la importancia de conocer sus hallazgos endoscópicos, aunque análisis retrospectivos de la apariencia endoscópica del esófago en pacientes con EoE revelan que entre una tercera y una cuarta parte de los casos fue descrita como normal[42]. Pero, aunque los hallazgos endoscópicos pudieran ser muy sutiles, pueden observase algunas anomalías en la mayor parte de los casos.

Han sido descritos variados hallazgos endoscópicos en los pacientes con EoE, que incluyen surcos longitudinales, anillos esofágicos rígidos, que ocasionalmente reducen la luz del órgano y se denominan "traquealización", y anillos esofágicos transitorios (llamados también surcos felinos o "felinización") (fig. 1). La nodularidad o granularidad de la superficie mucosa y la presencia de lesiones mucosas exudativas (en forma de pápulas blanquecinas de tamaños variables agrupadas, o como grandes lesiones fibrinoides exudativas) se describe también con frecuencia y recuerdan a una infección por *Candida*, pero su análisis histopatológico revela que se trata de abscesos de eosinófilos. Mucho más sutil es la pérdida del patrón vascular de la mucosa. Puede aparecer una mucosa de aspecto frágil o "mucosa de papel *crêpe*" sobre la que se pueden producir desgarros con facilidad. Sin embargo, ninguno de estos hallazgos puede ser considerado patognomónico de EoE. La endoscopia por sí misma ha mostrado una baja capacidad diagnóstica para EoE en estudios prospectivos, ya que sólo el 24 a 38% de las sospechas fueron confirmadas histológicamente[43,44]. La utilización del *narrow-banding imaging* no mejoró estos resultados[45]. En todo caso, y dado que la EoE es una causa muy prevalente de disfagia (que justifica hasta el 22% de los casos de disfagia no obstructiva[46], la toma de biopsias debe ser una práctica rutinaria en este contexto clínico.

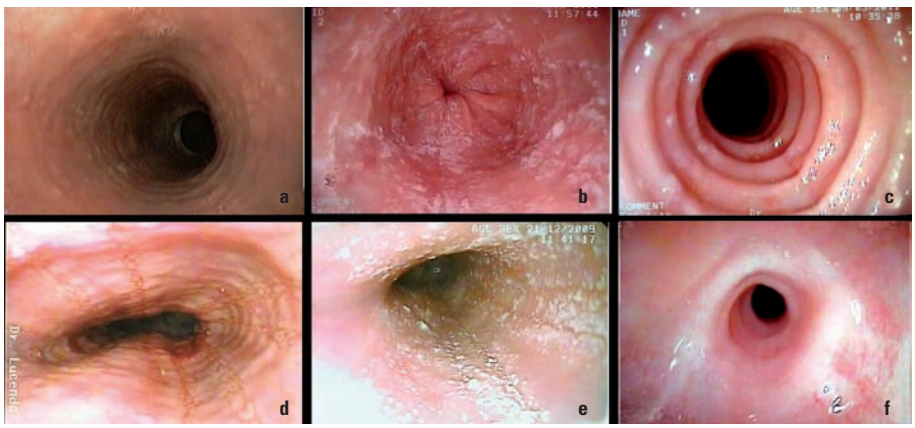

Fig. 1. Varias imágenes del aspecto endoscópico que puede presentar la esofagitis eosinofílica: a) esófago de calibre y superficie mucosa de apariencia normal; b) mucosa de aspecto frágil con superficie irregular y exudados blanquecinos; c) esófago de calibre reducido, con superficie mucosa irregular que permite el paso del endoscopio; d) surcos lineales longitudinales y mucosa de aspecto irregular; e) mucosa esofágica cubierta por exudados de aspecto algodonoso que aparenta candidiasis, pero cuya biopsia describe abscesos de eosinófilos y f) estenosis corta esofágica concéntrica con aspecto fibroso, a causa de la ausencia de patrón vascular

Diagnóstico

La EoE es un síndrome clínico-patológico caracterizado por síntomas relacionados con disfunción esofágica, cuyo diagnóstico exige la toma de biopsias de mucosa esofágica en los tercios proximal y distal. Con al menos 5 especímenes se consigue una sensibilidad diagnóstica del 100%[46]. Otros hallazgos que refuerzan el diagnóstico y debería describir el patólogo, además del denso infiltrado por eosinófi-

los, son: abscesos eosinofílicos, despegamiento de la superficie epitelial, depósitos extracelulares de proteínas eosinófilas, hiperplasia de las capas de células basales, edema de los espacios intercelulares y fibrosis de la lámina propia.

La inflamación eosonofílica respeta estómago y duodeno, y deben excluirse otras causas de eosinofilia, entre ellas y de manera específica la ERGE. El reconocimiento de que un paciente puede presentar simultáneamente EoE y ERGE hace que el tratamiento de prueba con IBP se prefiera al estudio mediante pH-metría esofágica.

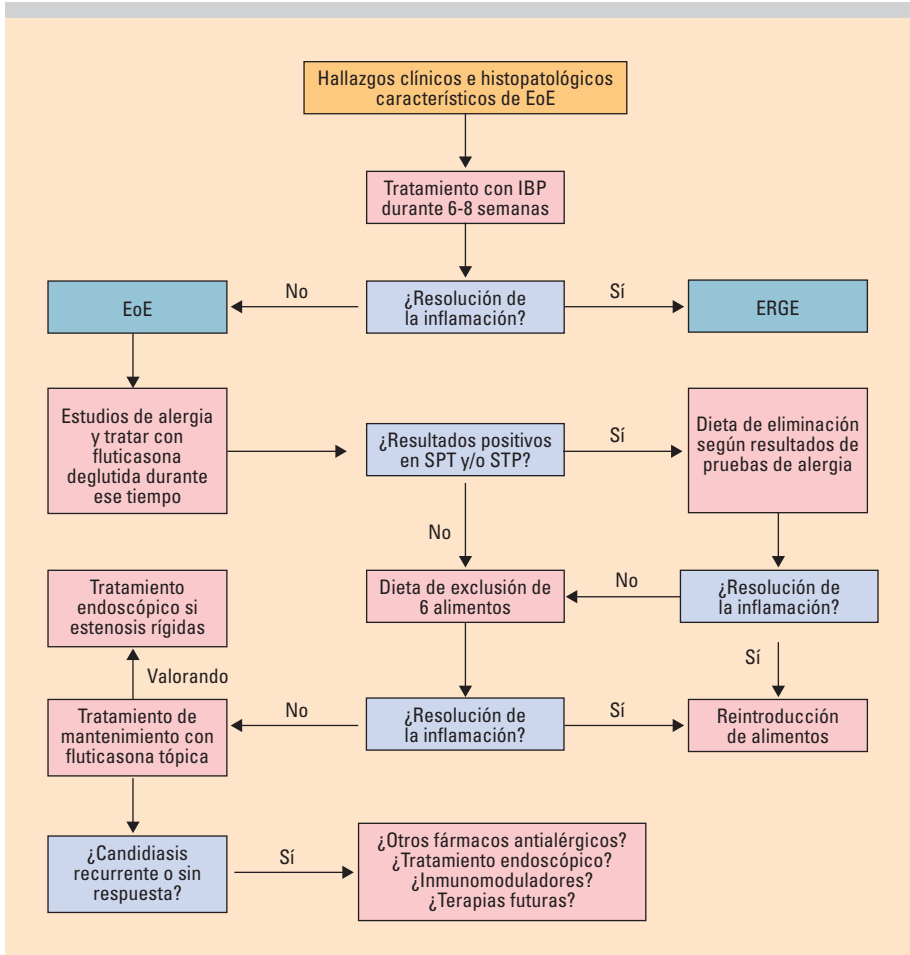

Fig. 2. Propuesta de algoritmo de tratamiento secuencial de la esofagitis eosinofílica (EoE). ERGE: enfermedad por reflujo gastroesofágico; STP: test de atopia con parches; SPT: test cutáneos de *prick*.

Tratamiento de la esofagitis eosinofílica

Varios aspectos deben ser tenidos en cuenta antes de abordar el tratamiento de la EoE:

1. No existen objetivos de tratamiento universalmente aceptados, estos varían entre el simple control de los síntomas y la completa resolución del infiltrado inflamatorio. Expertos recomiendan tratar incluso los casos asintomáticos para evitar las potenciales consecuencias de la remodelación fibrosa del órgano[22].

2. Existen muy escasos estudios controlados y aleatorizados en EoE, ninguno de ellos comparando diferentes modalidades terapéuticas entre sí.

3. Los síntomas son con frecuencia intermitentes, con largos periodos asintomáticos, incluso en presencia de inflamación eosinofílica epitelial persistente. Surgen así dudas sobre la conveniencia de restringir la terapia a periodos sintomáticos, o prescribir un tratamiento de mantenimiento.

4. El estrechamiento de la luz del esófago puede estar determinado por contracciones musculares secundarias al trastorno motor subyacente a la EoE, constituir estenosis rígidas fibrosas, derivadas del depósito de colágeno en los estratos subepiteliales, o una combinación de ambos mecanismos. La distinción rutinaria entre pacientes con estenosis rígidas que deben ser dilatadas y aquellas que pueden ser revertidas con tratamiento médico es difícil de asegurar.

5. Carecemos de una escala de síntomas comúnmente aceptados para valorar la gravedad de la enfermedad o la eficacia de cada modalidad de tratamiento, dificultando la extrapolación de los resultados entre unos estudios y otros. Sin embargo, debemos ser conscientes de que, en ausencia de tratamiento, la EoE constituye una enfermedad crónica con inflamación persistente a lo largo del tiempo y que afecta la calidad de vida de los pacientes. La figura 2 representa un algoritmo para un posible tratamiento secuencial de la EoE.

Tratamiento dietético y de control de la exposición a antígenos

Siguiendo estos estudios iniciales basados en la alimentación con dietas elementales en las que todas las proteínas eran sustituidas por aminoácidos[23], otras estrategias de tratamiento han tratado de eliminar de manera específica los alimentos que desencadenaban la enfermedad, basándose en los resultados de distintas pruebas de alergia[47] o en dietas de eliminación empírica.

Dieta elemental exclusiva. Se empleó por primera vez en un grupo de niños con EoE atribuida a ERGE en el año 1995[23] y condujo a una respuesta clínica e histológica completa en el 80% de los casos tratados, y parcial en el resto, tras un periodo de 6 semanas de tratamiento. Los síntomas reaparecieron cuando los niños regresaron a la dieta convencional. Aunque estudios posteriores corroboran estos resultados y sitúan a la dieta elemental como el patrón oro para el tratamiento de la EoE pediátrica, su alto precio, su sabor no placentero y la imposibilidad de uso crónico limita su utilidad.

Dietas de exclusión empírica. Consiste en eliminar de la dieta aquellos alimentos potencialmente más alergénicos, con independencia de los resultados de las pruebas individuales. Sólo dos trabajos han seguido esta estrategia por ahora. El primer estudio realizado en 2006 en una cohorte de 35 niños con EoE excluyó de su dieta durante 6 semanas leche de vaca, soja, trigo, huevos, pescados y frutos secos, logrando una mejoría clínica e histológica en el 74% de los casos, resultados similares a los obtenidos con la dieta elemental[48]. Estos resultados han sido reproducidos en adultos con una eficacia similar, tras la evitación en la dieta de alimentos que contenían cereales (trigo, arroz y maíz), lácteos, huevos, pescados y mariscos, frutos secos, legumbres y soja, durante 6 semanas[49]. La reintroducción seriada de alimentos con controles histológicos en aquellos pacientes con respuesta a la dieta de eliminación permite identificar antígenos concretos responsables de la EoE tanto en adultos[49] como en niños[50].

Eliminación de alimentos basada en pruebas de alergia. Suprimiendo de la dieta aquellos alimentos frente a los que se demostraban resultados positivos en pruebas de alergia, las cuales eran investigadas a través de la historia clínica, la detección de IgE séricas específicas o pruebas cutáneas de *prick* y *patch*. En 2002 se publicó el primer trabajo que seguía esta estrategia[51], logrando mejorar la enfermedad en el 77% de los pacientes. Desafortunadamente, estos resultados no han sido reproducidos en ningún otro trabajo, probablemente por la falta de estandarización de las pruebas de alergia.

Las estrategias basadas en las dietas suponen que la mayoría de los pacientes precisen excluir más de un alimento, lo que obliga a compensar apropiadamente posibles deficiencias nutricionales.

Tratamiento farmacológico en la esofagitis eosinofílica

No existen fármacos específicamente aprobados para la EoE, debiendo recurrirse a una medicación útil en otras enfermedades alérgicas. El curso crónico de la EoE puede requerir un tratamiento a largo plazo que obliga a evaluar la eficacia y seguridad de cada terapia, para evitar o minimizar sus posibles efectos adversos; además ningún fármaco empleado hasta ahora en pacientes con EoE ha demostrado ser capaz de modificar el curso de la enfermedad o evitar sus síntomas a largo plazo[52]. A pesar de estos problemas, la necesidad de proporcionar un tratamiento a pacientes sintomáticos ha llevado al empleo de diversas terapias.

Inhibidores de la bomba de protones. Aunque no son considerados un tratamiento específico para la EoE, resultan útiles para distinguir entre EoE y ERGE y alivian los síntomas secundarios de RGE por aclaramiento ácido deficiente causado por las alteraciones motoras asociadas a la EoE. Algunos trabajos han mostrado incluso que reducen el grado de infiltración eosinofílica epitelial[53], lo que ha planteado la posible existencia de una eosinofilia intensa asociada a RGE[22].

Corticoides sistémicos. Documentados como muy eficaces en diversos estudios de hace años, el carácter crónico de la enfermedad desaconseja su uso a favor de los tratamientos tópicos con mejor perfil de seguridad. De hecho, propionato de fluticasona resulta tan eficaz como prednisona para lograr una respuesta clínica e histológica rápida, con menos efectos adversos, aunque los síntomas reaparecían igualmente tras suspender ambos tratamientos[54]. Los esteroides sistémicos deberían reservarse para casos graves o urgentes.

Corticoides tópicos. Elegidos como *tratamiento de primera línea* en numerosos pacientes con EoE por su alta eficacia en niños y adultos, superior al placebo, con mínimos efectos adversos (candidiasis faringo-esofágica). Propionato de fluticasona ha sido el más empleado, disponible comercialmente como aerosol nebulizado, polvo seco para inhalación y en suspensión líquida para administración nasal. Las dosis utilizadas en EoE varían entre 176 μg/día en niños y 1 mg/día en adultos (divididas en dos tomas), en periodos de 6-12 semanas. Debido a su difícil administración (se debe deglutir un fármaco preparado para usar por otra vía), es muy importante adiestrar a los pacientes sobre cómo tomar correctamente el fármaco, e informarles de que no deberían comer ni beber al menos en los 30 minutos siguientes. La formulación líquida de fluticasona nasal facilita su deglución y podría ser de elección. Aunque no está comercialmente disponible, una solución viscosa de budesonida ha resultado eficaz tanto en niños como en adultos, en dosis entre 1-2 mg/día en un volumen de 8-12 ml, tomadas entre 1 o 2 veces por día.

Estabilizadores de mastocitos. Cromoglicato disódico no ha mostrado eficacia clínica ni histológica en un estudio sobre 14 niños con EoE a los que se administraron dosis de 100 mg/día (divididas en 4 tomas) en el periodo de 1 mes[26], careciendo de pruebas suficientes que permitan recomendarlo.

Anti-leucotrienos. Dosis muy altas de montelukast (hasta 100 mg/día) resultaron clínicamente eficaces en la mayoría de los adultos, pero sin alcanzar remisión histológica y asociando efectos adversos[55]. Dosis estándar (4-10 mg/día) del fármaco empleadas en 8 niños con EoE debieron ser suspendidas en 5 de ellos por ineficacia. Las biopsias de los restantes no mostraron mejoría[56]. Montelukast tampoco es útil para mantener la remisión clínica e histológica conseguida con propionato de fluticasona[57].

Azatioprina/6-mercaptopurina. Tendrían su lugar en pacientes adultos dependientes de esteroides, en los que mantienen la remisión clínica e histopatológica mientras se administran, con recidiva tras su supresión.

Tratamientos experimentales y futuros. Mepolizumab (anticuerpo monoclonal humanizado frente a IL-5) consiguió una reducción parcial del infiltrado eosinofílico epitelial en adultos[58] y niños[59] con EoE, pero con mínima mejoría clínica. Omalizumab (anticuerpo monoclonal frente a IgE) e infliximab no mostraron ninguna eficacia en cuanto a síntomas o eosinofilia de pacientes adultos.

Tratamiento endoscópico de la esofagitis eosinofílica

Se plantea en dos situaciones:

Desimpactación del alimento retenido en el esófago. La impactación de alimento es la manifestación que más fre-

cuentemente conduce al diagnóstico de EoE en adultos, pero no es común en niños. Su realización con esofagoscopio rígido asocia un alto riesgo de perforación.

Tratamiento de la esofagitis eosinofílica mediante dilataciones. La dilatación mecánica del esófago mediante balones hidroneumáticos o bujías de Savary ha sido empleada como una opción de tratamiento, y podrían ser restringidas a los dos subgrupos de pacientes con EoE bien establecidos[52] tras el fracaso del tratamiento médico (farmacológico o dietético) y en caso de estenosis persistente o definitiva. La identificación de cada subgrupo debería hacerse idealmente antes del tratamiento endoscópico, lo que implica que en la práctica clínica la dilatación no será la primera medida de tratamiento.

Aunque proporciona un alivio sintomático inmediato, en épocas pasadas se asociaron a un alto índice de complicaciones, incluida la perforación, para la que han sido identificados como factores de riesgo el largo tiempo de evolución de la disfagia, la presencia de estenosis (especialmente en tercios superior y medio) y sobre todo si no es franqueable, el uso de bujías en lugar de balón hidroneumático y una densidad elevada de eosinófilos[60]. Un tratamiento con corticoides antes de la dilatación podría ser una forma de reducir la inflamación activa y reducir el riesgo de complicaciones. En contraste, estudios recientes retrospectivos y no controlados desarrollados describen que, realizadas cuidadosamente por manos expertas y usando diámetros menores que en otras circunstancias, las complicaciones de las dilataciones en la EoE no son mayores que cuando se realizan por otros motivos. Al tratarse de un procedimiento mecánico sin efecto sobre el proceso inflamatorio subyacente su eficacia es limitada en el tiempo, oscilando entre 3 y 12 meses y siendo común la necesidad de dilataciones repetidas[52].

Conflicto de intereses

Los autores declaran no tener ningún conflicto de intereses.

Bibliografía

● Importante ●● Muy importante

Metaanálisis · Artículo de revisión · Ensayo clínico controlado · Guía de práctica clínica · Epidemiología

1. Raufman JP. Declining gastrointestinal opportunistic infections in HIV-infected persons: a triumph of science and a challenge for our HAARTs and minds. Am J Gastroenterol. 2005;100:1455-8.
2. Wilcox CM, Saag MS. Gastrointestinal complications of HIV infection: changing priorities in the HAART era. Gut. 2008;57:861-70.
3. Pappas PG, Kauffman CA, Andes D, Benjamin DK Jr, Calandra TF, Edwards JE Jr, et al. Clinical practice guidelines for the management of candidiasis: 2009 update by the Infectious Diseases Society of America. Clin Infect Dis. 2009;48:503.
4. Canalejo E, García F, Cabello N, García Martínez J. Herpes esophagitis in healthy adults and adolescents. Medicine. 2010;89(4):204-10.
5. ● **Gandhi MK, Khanna R. Human cytomegalovirus: clinical aspects, immune regulation, and emerging treatments. Lancet Infect Dis. 2004;4:725-38.**
6. Weile J, Streeck B, Muck J, Krebs G, Jakobus KH, Knabbe C, et al. Severe cytomegalovirus-associated esophagitis in an inmunocompetent patient after short-term steroid therapy. J Clin Microbiol. 2009;47(9):3031-3.
7. Jain sk, Jain S, Jain M, Yaduvansi A. Esophageal tuberculosis: is it so rare? Report of 12 cases and review of the literature. Am J Gastroenterol. 2002;97:287-91.
8. Werneck-Silva AL, Bedin I. Role of upper endoscopy in diagnosis opportunistic infections in human inmunodeficiency virus-infected patients. World J Gastroenterol. 2009;15:1050-6.
9. Corti M, Vilafañe MF. El compromiso del esófago en la enfermedad HIV/SIDA. Acta Gastroent Lat. 2003;33:211-20.
10. ● **Zografos GN, Georgiadou D, Thomas D, Kaltsas G, Digalakis M. Drug-induced esophagitis. Dis Esophagus. 2009;22:633-7.**
11. ● **Castell DO. Medication-induced esophagitis. UpTodate 2011.**
12. Noffsinger AE. Update on esophagitis: controversial and underdiagnosed causes. Arch Pathol Lab Med. 2009;133:1087-95.
13. Cerezo A, Costán G, González A, Gálvez C, García V, Iglesias E, et al. Esofagitis grave por la sobredosificación de grageas de hierro. Gastroenterol Hepatol. 2008;31:551-2.
14. ● **Núñez O, González-Asanza C, de la Cruz G, Clemente G, Bañares R, Cos E, et al. Estudio de los factores predictivos de lesiones digestivas graves tras la ingestión de cáusticos. Med Clin (Barc). 2004; 123(16):611-4.**
15. ● **Lee M. Caustic ingestion and upper digestive tract injury. Dig Dis Sci. 2010;55:1547-9.**
16. Pace F, Antinori S, Repici A. What is the new in esophageal injury (infection, drug-induced, caustic, stricture, perforation)? Curr Opin Gastroenterol. 2009;25:372-9.
17. Marom T, Goldfarb A, Russo E, Roth Y. Battery ingestion in children. Int J Pediatr Otorhinolaryngol. 2010;74:849-54.
18. ● **Shafi MA, Bresalier RS. The gastrointestinal complications of oncology therapy. Gastroenterol Clin N Am. 2010;39:629-47.**
19. Werner-Wasik M. Treatment-related esophagitis. Semin Oncology. 2005; 32:60-6.
20. Bradley J, Movsas B. Radiation esophagitis: predictive factors and preventive strategies. Sem Radiat Oncol. 2004;14:280-6.
21. ● **Pace F, Pallotta S, Antinori S. Nongastroesophageal reflux disease-related infectious, inflammatory and injurious disorders of the esophagus. Curr Opin Gastroenterol. 2007;23:446-51.**
22. ●● **Liacouras CA, Furuta GT, Hirano I, Atkins D, Attwood SE, Bonis PA, et al. Eosinophilic esophagitis: updated consensus recommendations for children and adults. J Allergy Clin Immunol. 2011; 128:3-20.**
23. ●● **Kelly KJ, Lazenby AJ, Rowe PC, Yardley JH, Perman JA, Sampson HA. Eosinophilic esophagitis attributed to gastroesophageal reflux: improvement with an amino acid-based formula. Gastroenterology. 1995;109:1503-12.**
24. ●● **Attwood SE, Smyrk TC, Demeester TR, Jones JB. Esophageal eosinophilia with dysphagia. A distinct clinicopathologic syndrome. Dig Dis Sci. 1993;38:109-16.**
25. Cherian S, Smith NM, Forbes DA. Rapidly increasing prevalence of eosinophilic oesophagitis in Western Australia. Arch Dis Child. 2006;91:1000-4.
26. Liacouras CA, Spergel JM, Ruchelli E, Verma R, Mascarenhas M, Semeao E, et al. Eosinophilic esophagitis: a 10-year experience in 381 children. Clin Gastroenterol Hepatol. 2005;3:1198-206.
27. Spergel JM, Book WM, Mays E, Song L, Shah SS, Talley NJ, et al. Variation in prevalence, diagnostic criteria, and initial management options for eosinophilic gastrointestinal diseases in the United States. J Pediatr Gastroenterol Nutr. 2011;52:300-6.
28. Straumann A, Simon HU. Eosinophilic esophagitis: escalating epidemiology? J Allergy Clin Immunol. 2005;115:418-9.
29. Lucendo AJ. Eosinophilic esophagitis. Med Clin (Barc). 2007;128:590-7.
30. Noel RJ, Putnam PE, Rothenberg ME. Eosinophilic esophagitis. N Engl J Med. 2004;351:940-1.
31. Gonsalves N. Food allergies and eosinophilic gastrointestinal illness. Gastroenterol Clin North Am. 2007;36:75-91.
32. ● **Almansa C, Krishna M, Buchner AM, Ghabril MS, Talley N, DeVault KR, et al. Seasonal distribution in newly diagnosed cases of eosinophilic esophagitis in adults. Am J Gastroenterol. 2009;104: 828-33.**
33. Mishra A, Rothenberg ME. Intratracheal IL-13 induces eosinophilic esophagitis by an IL-5, eotaxin-1, and STAT6-dependent mechanism. Gastroenterology. 2003;125:1419-27.
34. ● **Blanchard C, Mingler MK, Vicario M, Abonia JP, Wu YY, Lu TX, et al. IL-13 involvement in eosinophilic esophagitis: transcriptome analysis and reversibility with glucocorticoids. J Allergy Clin Immunol. 2007;120:1292-300.**
35. Vicario M, Blanchard C, Stringer KF, Collins MH, Mingler MK, Ahrens A, et al. Local B cells and IgE production in the oesophageal mucosa in eosinophilic oesophagitis. Gut. 2010;59:12-20.
36. ● **Aceves SS, Newbury RO, Dohil R, Bastian JF, Broide DH. Esophageal remodeling in pediatric eosinophilic esophagitis. J Allergy Clin Immunol. 2007;119:206-12.**
37. ● **Lucendo AJ, Arias Á, De Rezende LC, Yagüe-Compadre JL, Mota-Huertas T, González-Castillo S, et al. Subepithelial collagen deposition, profibrogenic cytokine gene expression, and changes after prolonged**

fluticasone propionate treatment in adult eosiophilic esophagitis. A prospective study. J Allergy Clin Immunol. 2011;128:1037-46.

38. Lucendo AJ, Castillo P, Martin-Chavarri S, Carrión G, Pajares R, Pascual JM, et al. Manometric findings in adult eosinophilic oesophagitis: a study of 12 cases. Eur J Gastroenterol Hepatol. 2007;19:417-24.
39. Sherrill LD, Rothenberg ME. Genetic dissection of eosinophilic esophagitis provides insight into disease pathogenesis and treatment options. J Allergy Clin Immunol. 2011;128:23-32.
40. Lucendo Villarin AJ. Eosinophilic esophagitis — clinical manifestations, diagnosis, and treatment. Rev Esp Enferm Dig. 2009;101:49-59.
41. Lucendo AJ, Pascual-Turrion JM, Navarro M, Comas C, Castillo P, Letran A, et al. Endoscopic, bioptic, and manometric findings in eosinophilic esophagitis before and after steroid therapy: a case series. Endoscopy. 2007;39:765-71.
42. ● **Sgouros SN, Bergele C, Mantides A.Eosinophilic esophagitis in adults: a systematic review. Eur J Gastroenterol Hepatol. 2006;18: 211-7.**
43. Prasad GA, Talley NJ, Romero Y, Arora AS, Kryzer LA, Smyrk TC, et al. Prevalence and predictive factors of eosinophilic esophagitis in patients presenting with dysphagia: a prospective study. Am J Gastroenterol. 2007;102:2627-32.
44. Mackenzie SH, Go M, Chadwick B, Thomas K, Fang J, Kuwada S, et al. Eosinophilic oesophagitis in patients presenting with dysphagia—a prospective analysis. Aliment Pharmacol Ther. 2008;28:1140-6.
45. Ricker J, McNear S, Cassidy T, Plott E, Arnold H, Kendall B, et al. Routine screening for eosinophilic esophagitis in patients presenting with dysphagia. Therap Adv Gastroenterol 2011;4:27-35.
46. Gonsalvez N, Policarpio-Nicolas M, Zhang Q, Rao MS, Hirano I. et al. Histopathologic variability and endoscopic correlates in adults with eosinophilic esophagitis. Gastrointest Endosc. 2006;64:313-9.
47. ● **Spergel JM, Andrews T, Brown-Whitehorn TF, Beausoleil JL, Liacouras CA. Treatment of eosinophilic esophagitis with specific elimination diet directed by a combination of skin prick and patch test. Ann Allergy Asthma Immunol. 2005;95:336-43.**
48. ●● **Kagalwalla AF, Sentongo TA, Ritz S, Hess T, Nelson SP, Emerick KM, et al. Effect of six-food elimination diet on clinical and histologic outcomes in eosinophilic esophagitis. Clin Gastroenterol Hepatol. 2006;4:1097-102.**
49. Lucendo AJ, Arias Á, González-Cervera J. Efficacy of six-food elimination diet in adult eosinophilic oesophagitis: a prospective study (abstact). Gut. 2011;60Suppl3:A42.
50. ●● **Kagalwalla AF, Shah A, Li BU, Sentongo TA, Ritz S, Manuel-Rubio M, et al. Identification of specific foods responsible for inflammation in children with eosinophilic esophagitis successfully treated with empiric elimination diet. J Pediatr Gastroenterol Nutr. 2011;53:145-9.**
51. Spergel JM, Andrews T, Brown-Whitehorn TF, Beausoleil JL, Liacouras CA. Treatment of eosinophilic esophagitis with specific food elimination diet directed by a combination of skin prick and patch tests. Ann Allergy Asthma Immunol. 2005;95:336-43.
52. González-Castillo S, Arias A, Lucendo AJ. Treatment of eosinophilic esophagitis: how should we manage the disease? J Clin Gastroenterol. 2010;44:663-71.
53. Molina-Infante J, Ferrando-Lamana L, Ripoll C, Hernández-Alonso M, Mateos JM, Fernández-Bermejo M, et al. Esophageal eosinophilic infiltration responds to proton pump inhibition in most adults. Clin Gastroenterol Hepatol. 2011;9:110-7.
54. Schaefer ET, Fitzgerald JF, Molleston JP, Croffie JM, Pfefferkorn MD, Corkins MR, et al. Comparison of oral prednisone and topical fluticasone in the treatment of eosinophilic esophagitis: a randomized trial in children. Clin Gastroenterol Hepatol. 2008;6:165-73.
55. Attwood SE, Lewis CJ, Bronder CS, Morris CD, Armstrong GR, Whittam J. Eosinophilic oesophagitis: a novel treatment using Montelukast. Gut. 2003;52:181-5.
56. Stumphy J, Al-Zubeidi D, Guerin L, Mitros F, Rahhal R. Observations on use of montelukast in pediatric eosinophilic esophagitis: insights for the future. Dis Esophagus. 2011;24:229-34.
57. ● **Lucendo AJ, De Rezende LC, Jiménez-Contreras S, Yagüe-Compadre JL, González-Cervera J, Mota-Huertas T, et al. Montelukast was inefficient in maintaining steroid-induced remission in adult eosinophilic esophagitis. Dig Dis Sci. En prensa 2011.**
58. Straumann A, Conus S, Grzonka P, Kita H, Kephart G, Bussmann C, et al. Anti-interleukin-5 antibody treatment (mepolizumab) in active eosinophilic oesophagitis: a randomised, placebo-controlled, double-blind trial. Gut. 2010;59:21-30.
59. Assa'ad AH, Gupta SK, Collins MH, Thomson M, Heath AT, Smith DA, et al. An antibody against IL-5 reduces numbers of esophageal intraepitelial eosinophils in children with eosinophilic esophagitis. Gastroenterology. 2011;141(5):1593-604.
60. ● **Cohen MS, Kaufman AB, Palazzo JP, Nevin D, Dimarino AJ Jr, Cohen S. An audit of endoscopic complications in adult eosinophilic esophagitis. Ciln Gastroenterol Hepatol. 2007;5:1149-53.**